

RELACIÓN ENTRE LA DENSIDAD MAMOGRÁFICA DE LAS MASAS MAMARIAS Y EL RESULTADO HISTOPATOLÓGICO

RELATION BETWEEN THE MAMMOGRAPHIC DENSITY OF BREAST MASSES AND HISTOPATHOLOGICAL RESULTS

Patricio Ricardo Quishpe Donoso¹

Ana Lucía Caza Herrera²

Elizabeth Maricela Correa Ramírez³

Recibido: 2017-08-05 / **Revisado:** 2017-08-24 / **Aceptado:** 2017-10-07 / **Publicado:** 2017-12-30

Forma sugerida de citar: Quishpe Donoso, Patricio Ricardo; Caza Herrera, Ana Lucía y Correa Ramírez, Elizabeth Maricela. (2017). Relación entre la densidad mamográfica de las masas mamarias y el resultado histopatológico. Retos de la Ciencia, 1(2), pp. 167-179.

RESUMEN

El presente es un estudio operativo, no experimental, de evaluación de pruebas diagnósticas tiene como objeto determinar la relación entre la densidad mamográfica de las masas mamarias y el resultado histopatológico en las pacientes atendidas en la clínica de mama del hospital Eugenio Espejo, en el periodo octubre 2014 a mayo 2017. En el estudio participaron 384 mujeres, que disponían de mamografía en proyecciones cráneo-caudal y medio oblicuo lateral, sometidas a biopsia Core eco dirigida, en las que se evaluó la densidad mamográfica de las masas y el resultado histopatológico. El 65,7% de las masas mamarias hiperdensas y el 34.4% de las isodensas fueron malignas, mostrando relación estadísticamente significativa ($p: 0,000$). Sin embargo en la validación de la densidad mamográfica de las masas mamarias como parámetro diagnóstico de cáncer de mama, la mayor densidad no demostró ser útil como parámetro único (VPP: 66.67%, VPN: 56.73%, precisión diagnóstica: 62.24%).

Palabras clave: mamografía, cáncer de mama, masas hiperdensas, isodensas, resultado histopatológico

¹ Médico Especialista en primer grado de Imagenología, Docente de la Facultad de Ciencias Médicas de la Universidad Central del Ecuador, Ecuador. E-mail: patricioquishpe@yahoo.es

² Estudiante de Postgrado de imagenología en la Facultad de Ciencias Médicas de la Universidad Central del Ecuador, Ecuador. E-mail: anylucaza@hotmail.com

³ Estudiante de Postgrado de imagenología en la Facultad de Ciencias Médicas de la Universidad Central del Ecuador, Ecuador. E-mail: marieliz12@hotmail.com

ANSTRACT

This is an operational, non-experimental study that assesses diagnostic test. It counted with the participation of 384 women who had craniocaudal and mediolateral oblique mammographic projections taken. The subjects were the submitted to core biopsies that assessed mammographic density of breast masses and histopathological results. The 65.7% of hyperdense breast masses and 34.4% of the isodense masses were cancerous, showing a statistically significant relation ($p: 0,000$). However, in the validation of mammographic density of breast masses as a diagnostic parameter for breast cancer, higher densities showed not to be useful as a sole predictive parameter (PPV: 66.67%; NPV: 56.73%; diagnostic precision: 62.24%).

Keywords: mammography/ breast cancer/ hyperdense masses/ isodense/ histopatological results.

INTRODUCCIÓN

El cáncer de mama es una enfermedad con evolución natural compleja por lo que, a pesar de los avances de la oncología moderna, es la primera causa de muerte por neoplasia en la mujer a nivel mundial, con mayor frecuencia en países en desarrollo. Los primeros estudios, realizados a partir de 1960, mostraron resultados alentadores para el uso de la mamografía como prueba de tamizaje en mujeres entre los 40 y 70 años, lo que dio lugar a que la Organización Mundial de la Salud y la mayor parte de las sociedad científica recomendaran la implementación del tamizaje poblacional del cáncer de mama mediante mamografía.

El presente estudio tiene la finalidad de demostrar la relación entre la densidad de las masas mamarias y el resultado histopatológico, que nos permitirá determinar si las masas hiperdensas presentan relación mayor con malignidad, parámetro que servirá como predictor de malignidad del cáncer mamario. Este trabajo se llevó a cabo en la Clínica de mama del hospital Eugenio Espejo-Quito, previa autorización del Departamento de Docencia e Investigación, y dando cumplimiento a todos los protocolos establecidos en la normativa relacionada con el desarrollo de investigación en el campo de la salud.

MATERIALES Y MÉTODOS.

El presente trabajo investigativo, trata de un estudio operativo, no experimental, de evaluación de pruebas diagnósticas. Se trabajó con un universo conformado por 384 mujeres que acuden al servicio de clínica de mama del Hospital Eugenio Espejo, en donde se atienden a pacientes de la institución, así como, a pacientes referidas de distintas provincias del país, las mismas que oscilan en edades promedio entre 40 y 50 años, generalmente de clase media y pobres, socialmente vulnerables, en el periodo Octubre 2014 a Mayo 2017.

El estudio está basado en dos criterios, el primero de inclusión: pacientes que acudieron a ser atendidas en el servicio de Clínica de mama del Hospital Eugenio Espejo; y, pacientes que cuenten con resultado histopatológico y con mamografía cuyas placas se encuentren en buen estado y que se hayan

realizado con el empleo de una técnica adecuada; y el segundo, considera los criterios de exclusión: pacientes que no cuenten con mamografía o resultado histopatológico; y, placas mamográficas en mal estado o que se hayan obtenido con técnica inadecuada.

El cálculo muestral para una población infinita que en este estudio corresponde a todas las pacientes que se han realizado mamografía y posean el resultado histopatológico de biopsia core, se calculó utilizando la siguiente fórmula:

$$n = \frac{Z_{1-\alpha^2 * p * q}}{d^2}$$

El estudio siguió el procedimiento para la obtención de la autorización emitida por el comité de bioética del Hospital Eugenio Espejo, para el manejo del archivo de historias clínicas disponible en el servicio de clínica de mama. Además consideró los siguientes procesos:

- Diseñar la matriz de recolección de datos característicos de la población en estudio, obtenidos a partir del formulario aplicado como protocolo de atención a las pacientes que acudieron al servicio de clínica de mama.
- Revisión y selección de historias clínicas que cumplan los criterios de inclusión.
- Obtención de datos a estudiarse que incluyen: edad, menarquia, lactancia, antecedentes personales y familiares de cáncer mamario.
- Análisis de los estudios mamográficos para la determinación de: localización, densidad y márgenes espiculados de las masas mamarias en estudio.
- Recolectar el resultado histopatológico de masas mamarias en estudio.

Para el procesamiento y análisis de los datos se utilizó programas informáticos como SPSS v20, Word 2010 y Excel 2010.

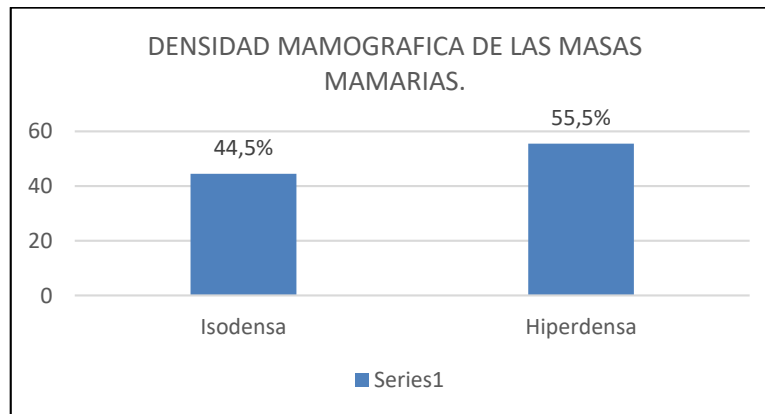
En el estudio se utilizaron pruebas estadísticas para variables cualitativas como porcentajes y proporciones; y para variables cuantitativas como medidas de tendencia central y dispersión. En el cruce de variables se utilizaron medidas de asociación estadística como: sensibilidad, especificidad, valor predictivo positivo, valor predictivo negativo, razón de verosimilitud positiva, razón de verosimilitud negativa. La información se validó en una hoja electrónica de cálculo, esto facilitó el análisis de los datos, con el diseño de tablas de salida y gráficos de cada variable en correspondencia con la problemática, los objetivos y el planteamiento del estudio en su conjunto.

RESULTADOS

El presente trabajo incluyó 384 pacientes con masas mamarias biopsiadas en la clínica de mama del hospital Eugenio Espejo, en quienes la edad media fue de 51 años, el 95.8% de las pacientes presentaron menarquia entre 10 y 16 años, el 91.7% dieron de lactar, 97.9% no presentaron antecedentes familiares de cáncer mamario, el 55.5% de la muestra fueron lesiones hiperdensas, 66.4% de las masas no tuvieron bordes espiculados, las lesiones se localizaron

hacia el cuadrante supero externo en el 52,5%, 54.7% de ellas hacia la mama derecha y 56.3% de las lesiones estudiadas fueron malignas.

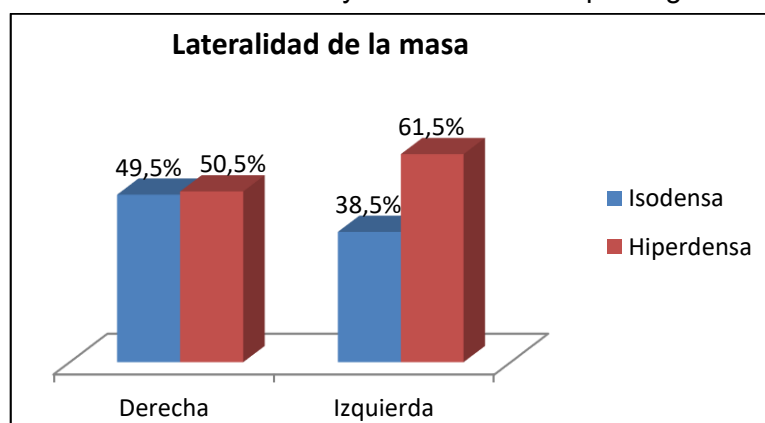
Grafico 1: Distribución según la densidad mamográfica de las masas mamarias, “Relación entre la densidad mamográfica de las masas mamarias y el resultado histopatológico”



Elaborado por: Elaboración propia

De acuerdo con los datos, se observa que en la población estudiada, predominaron las lesiones hiperdensas con el 55,5 %, mientras que las lesiones isodensas fueron de 44.5%.

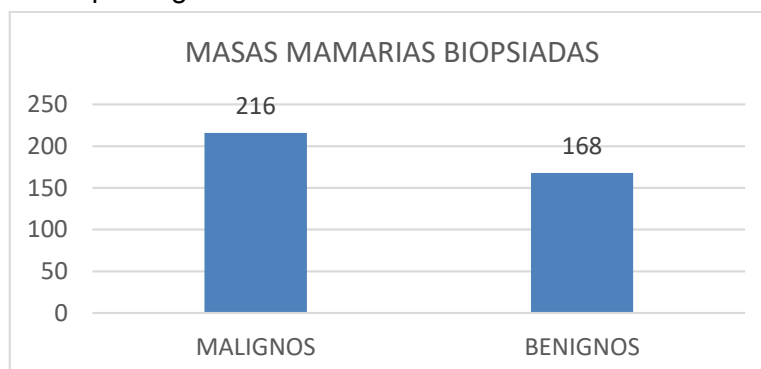
Grafico 2: Lateralidad de la masa según su densidad mamográfica, “Relación entre la densidad mamográfica de las masas mamarias y el resultado histopatológico”



Elaborado por: Elaboración propia

Los datos demuestran que del total de las lesiones localizadas en la mama derecha no existió mayor diferencia entre las lesiones isodensas (49.5%) e hiperdensas (50.5%), mientras que en las localizadas en mama izquierda predominaron las lesiones hiperdensas (61.5%).

Grafico 3: Masas mamarias biopsiadas según su resultado histopatológico, “Relación entre la densidad mamográfica de las masas mamarias y el resultado histopatológico”



Elaborado por: Elaboración propia

Según los datos, de las 384 masas mamarias biopsiadas, 216 (56.3%) fueron lesiones malignas, mientras que 168 fueron benignas (56.2%).

Tabla 1: Distribución de las variables clínicas según el diagnóstico histopatológico, “Relación entre la densidad mamográfica de las masas mamarias y el resultado histopatológico”

DIAGNOSTICO HISTOPATOLÓGICO				
	Benigno	Maligno		valor p
	168 (43,7)	216 (56,25)		
Edad, media (DE)	47,2 (9,2)	54,9 (13,2)		0,001*
Menarquia, n (%)				
Normal	164 (97,6)	204 (94,4)		0,190
Temprana	-	3 (1,4)		
Tardía	4 (2,4)	9 (4,2)		
Lactancia, n (%)				
Si	158 (94,1)	194 (89,8)		0,137
No	10 (6)	22 (10,2)		
Antecedentes de cáncer, n (%)				
No	164 (97,6)	212 (98,2)		0,719
Si	4 (2,4)	4 (1,9)		
Localización de Ca Previo, n (%)				
Mama Derecha	-	2 (50)		0,102
Mama Izquierda	4 (100)	2 (50)		
Antecedentes Familiares de Cáncer mamario, n (%)				
No	153 (91,1)	201 (93,1)		0,472
Si	15 (8,9)	15 (6,9)		
Parentesco, n (%)				
Madre	2 (13,3)	8 (53,3)		0,001*
Hermana	-	5 (33,3)		
Abuela Paterna	2 (13,3)	-		
Tía Materna	3 (20)	2 (13,3)		
Tía Paterna	8 (53,3)	-		

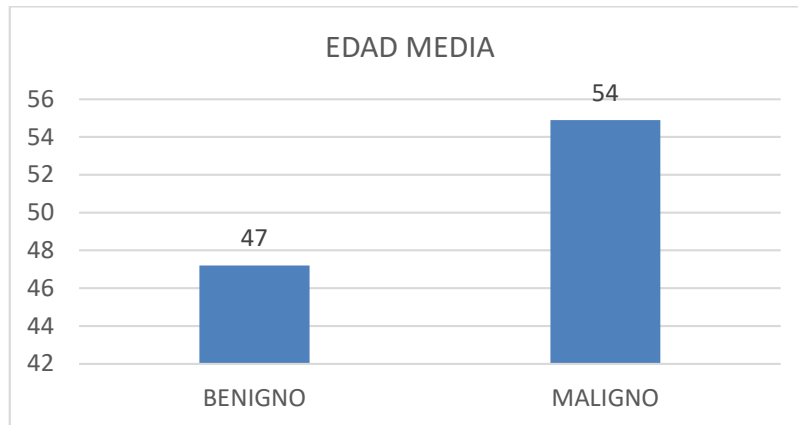
*p <0,05

Elaborado por: Elaboración propia

Entre las variables clínicas que mostraron relación estadísticamente significativa con malignidad, se encontró mayor relación conforme incrementó

edad media ($p: 0.001$), así como en las pacientes que presentaron antecedente familiar (madre, hermana) de cáncer de mama ($p: 0.001$).

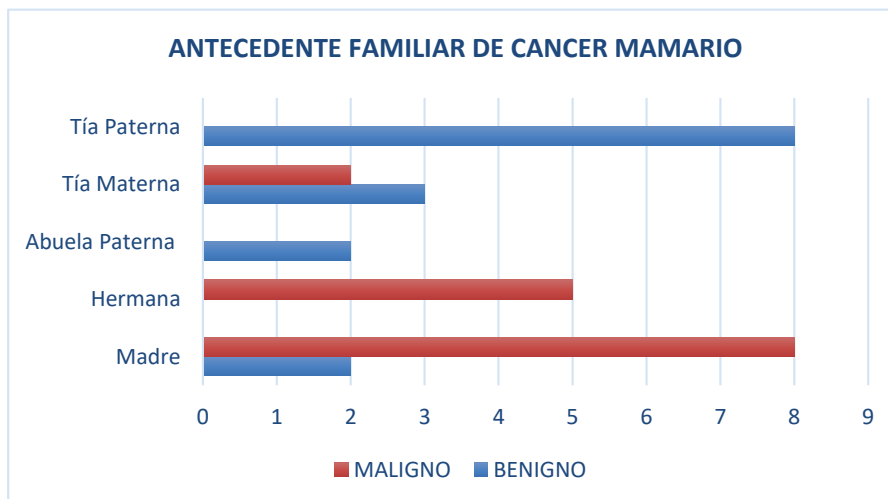
Grafico 4: Diagnóstico histopatológico según la edad media, “Relación entre la densidad mamográfica de las masas mamarias y el resultado histopatológico”



Elaborado por: Elaboración propia

En la población estudiada, se encontró relación directamente proporcional entre la edad y el resultado histopatológico maligno.

Grafico 5: Diagnóstico histopatológico en pacientes que presentaron antecedente familiar de cáncer mamario, “Relación entre la densidad mamográfica de las masas mamarias y el resultado histopatológico”



Elaborado por: Elaboración propia

De las pacientes que presentaron antecedente familiar de cáncer de mama, fueron aquellas con antecedente materno que más se relacionaron con un

resultado maligno, mientras que las que menos se relacionaron con malignidad fue el antecedente de tía paterna.

Tabla 2: Descripción de los hallazgos mamográficos según el diagnóstico histopatológico, “Relación entre la densidad mamográfica de las masas mamarias y el resultado histopatológico”

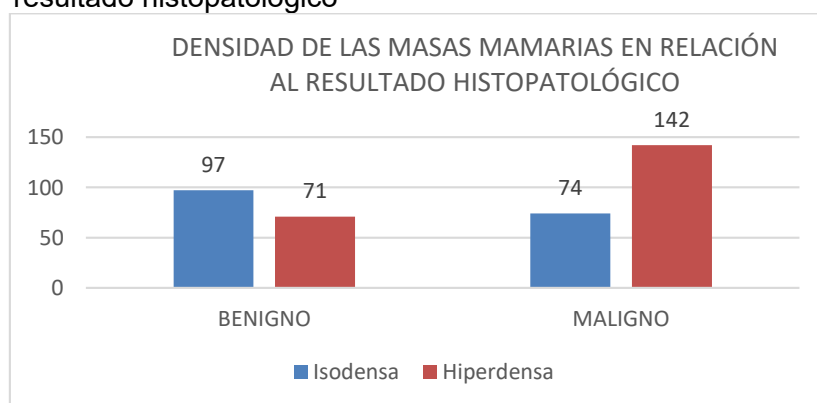
HALLAZGOS MAMOGRAFICOS			
	Benigno	Maligno	valor p
Densidad de la masa mamaria, n (%)			
Isodensa	97 (57,7)	74 (34,3)	0,000*
Hiperdensa	71 (42,3)	142 (65,7)	
Bordes espiculados, n (%)			
Si	25 (14,9)	104 (48,2)	0,000*
No	143 (85,1)	112 (51,9)	
Localización de masa, n (%)			
CSE	84 (50,1)	117 (54,4)	0,210
CSI	19 (11,3)	32 (14,9)	
CIE	6 (3,6)	8 (3,7)	
CII	19 (11,3)	28 (13,0)	
RA	35 (20,8)	28 (13,0)	
4 cuadrantes	5 (3,0)	2 (0,9)	
Lateralidad de masa, n (%)			
Mama Derecha	92 (54,8)	118 (54,6)	0,979
Mama Izquierda	76 (45,2)	98 (45,4)	

*p <0,05

Elaborado por: Elaboración propia

Las masas mamarias hiperdensas mostraron relación estadísticamente significativa con un resultado histopatológico maligno, mientras que la ausencia de bordes espiculados se relacionó con mayor frecuencia con lesiones benignas.

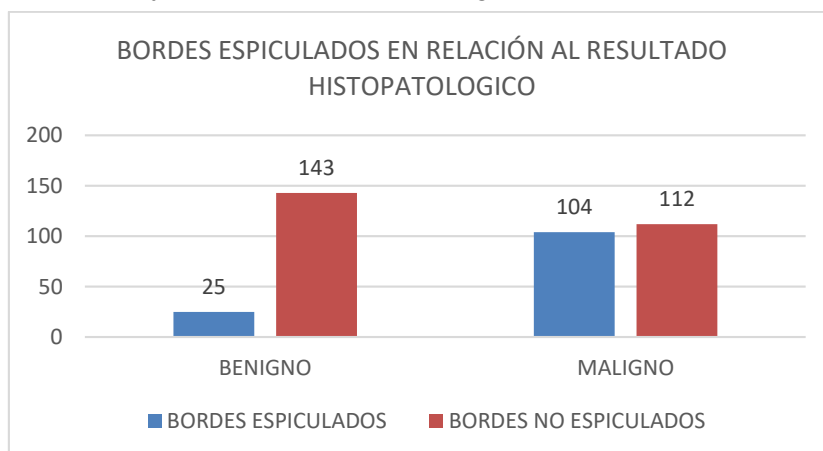
Grafico 6: Densidad mamográfica de las masas mamarias en relación con su resultado histopatológico, “Relación entre la densidad mamográfica de las masas mamarias y el resultado histopatológico”



Elaborado por: Elaboración propia

En la muestra estudiada el 65.7% (142) de lesiones mamarias malignas fueron hiperdensas, mientras que el 57.7 % (97) de las lesiones benignas fueron isodensas.

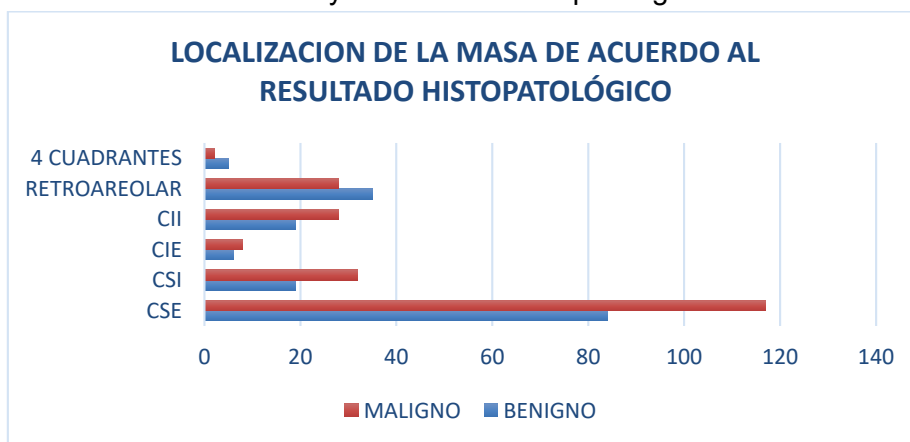
Grafico 7: Presencia de bordes espiculados de las masas mamarias en relación con su resultado histopatológico, “Relación entre la densidad mamográfica de las masas mamarias y el resultado histopatológico”



Elaborado por: Elaboración propia

La ausencia de bordes espiculados se asoció con mayor frecuencia (143 pacientes) con lesiones benignas.

Grafico 8: Localización de las masas mamarias en relación con su resultado histopatológico. “Relación entre la densidad mamográfica de las masas mamarias y el resultado histopatológico”



Elaborado por: Elaboración propia

La localización más frecuente fue hacia el cuadrante supero externo para las lesiones tanto malignas (54,4%), como benignas (50,1%).

VALIDACIÓN DE PRUEBA

Tabla 3: Tabla de 2X2 para la validación de la densidad mamográfica de las masas mamarias en el diagnóstico de cáncer de mama (Premisa: isodenso positivo para cáncer), “Relación entre la densidad mamográfica de las masas mamarias y el resultado histopatológico”

DIAGNOSTICO		HISTOPATOLÓGICO		
		Maligno (+)	Benigno (-)	Total
Resultado de la prueba diagnóstica (ecografía)	Isodenso (+)	74	97	171
	Hiperdenso (-)	142	71	213
	Total	216	168	384

Elaborado por: Elaboración propia

Tabla 4: Detalle de resultados

Parámetro	Cálculo	IC 95% Inferior-Superior
Sensibilidad	34,26%	(28,25 - 40,81)
Especificidad	42,26%	(35,05 - 49,82)
Valor Predictivo Positivo	43,27%	(36,08 - 50,77)
Valor Predictivo Negativo	33,33%	(27,35 - 39,91)
Precisión de Diagnóstico	37,76%	(33,06 - 42,71)
Razón de verosimilitud de Prueba Positiva	0,5934	(0,5527 - 0,637)
Razón de verosimilitud de Prueba Negativa	1,556	(1,477 - 1,638)

Elaborado por: Elaboración propia

Tabla 5: Tabla de 2X2 para la validación de la densidad mamográfica de las masas mamarias en el diagnóstico de cáncer de mama (Premisa: hiperdenso positivo para cáncer), “Relación entre la densidad mamográfica de las masas mamarias y el resultado histopatológico”

DIAGNOSTICO		HISTOPATOLÓGICO		
		Maligno (+)	Benigno (-)	Total
Resultado de la prueba diagnóstica	Hiperdenso (+)	142	71	213
	Isodenso (-)	74	97	171
	Total	216	168	384

Elaborado por: Elaboración propia

Tabla 6: Detalle de resultados

Parámetro	Cálculo	IC 95% Inferior-Superior
Sensibilidad	65,74%	(59,19 - 71,75)
Especificidad	57,74%	(50,18 - 64,95)
Valor Predictivo Positivo	66,67%	(60,09 - 72,65)
Valor Predictivo Negativo	56,73%	(49,23 - 63,92)
Precisión de Diagnóstico	62,24%	(57,29 - 66,94)
Razón de verosimilitud de Prueba Positiva	1,556	(1,502 - 1,611)
Razón de verosimilitud de Prueba Negativa	0,5934	(0,5694 - 0,6184)

Elaborado por: Elaboración propia

Tabla 7: Tabla de 2X2 para la validación de la densidad mamográfica de las masas mamarias en el diagnóstico de cáncer de mama (Premisa: hiperdenso y bordes espiculados positivo para cáncer), "Relación entre la densidad mamográfica de las masas mamarias y el resultado histopatológico"

Dg Histopatológico				
		Maligno (+)	Benigno (-)	Total
Resultado de la prueba diagnóstica	Hiperdenso+ bordes espiculados (+)	80	7	87
	Otros hallazgos (-)	136	161	297
	Total	216	168	384

Elaborado por: Elaboración propia

Detalle de resultados

Parámetro	Cálculo	IC 95% Inferior-Superior
Sensibilidad	37,04%	(30.88-43.65)
Especificidad	95,83%	(91.65-97.97)
Valor Predictivo Positivo	91,95%	(84.31-96.05)
Valor Predictivo Negativo	54,21%	(48.52-59.79)
Precisión de Diagnóstico	62,76%	(57.82-67.45)
Razón de verosimilitud de Prueba Positiva	1,556	(6.444 - 12.26)
Razón de verosimilitud de Prueba Negativa	0,5934	(0.6473 - 0.6669)

Elaborado por: Elaboración propia

DISCUSIÓN.

El presente estudio fue llevado a cabo en la clínica de mama del hospital Eugenio Espejo, en mujeres que se realizaron biopsia core ecoguiada, de masas mamarias visualizadas en el estudio mamográfico de las que se evaluó su densidad en relación al resultado histopatológico, encontrándose que el 65.7% de las lesiones malignas fueron hiperdensas siendo este dato similar al encontrado en el estudio "The Mammographic Density of a Masses a Significant predictor of Breast Cancer" en donde se encontró que el 70,2% de las masas de alta densidad fueron malignas, y de forma similar con el 66% de lesiones mamarias malignas hiperdensas reportadas en el estudio "Diagnostic Importance of the Radiographic Density of Noncalcified Breast Masses".

Sin embargo y en concordancia con la bibliografía es difícil sino imposible evaluar la densidad mamográfica de una lesión independientemente de otras características especialmente las relacionadas con el tipo de márgenes y microcalcificaciones, por lo que no puede considerarse como único parámetro predictor de cáncer de mama.

Las masas mamarias que no presentaron márgenes espiculados mostraron mayor relación con benignidad, siendo este consistente con la literatura previamente revisada. En concordancia con la literatura se determinó que la valoración sistemática de la densidad mamográfica de las masas mamarias y la presencia de bordes espiculados incremento la especificidad del 57.74% establecida al evaluar la densidad únicamente, a un 95.83% cuando se consideró la evaluación de la densidad y los bordes espiculados de la lesión conjuntamente.

La localización más común de las lesiones mamarias fue hacia el cuadrante supero externo (52,3 %), sin demostrar diferencia significativa por lesiones benignas o malignas, a diferencia de lo descrito en bibliografía en donde las neoplasias mamarias estuvieron localizadas en el 52% de los casos en el cuadrante supero-externo.

Se demostró además relación entre el antecedente patológico familiar de cáncer de mama de primera línea de consanguinidad directa (madre: 53.3%), y línea de consanguinidad colateral (hermana: 33.%), con el resultado de malignidad en las pacientes que formaron parte del estudio, siendo consecuente con la revisión sistemática y meta análisis "Risk factors for breast cancer for women aged 40 to 49 years", en donde las pacientes con parientes de primer grado afectadas con cáncer de mama presentaron un riesgo del 50%, de presentar cáncer mamario compatible con un modo de herencia autosómico dominante en estas familias.

La edad constituye un factor predisponente para desarrollar lesiones mamarias malignas por lo que se observó que la edad media de las pacientes en este grupo fue mayor a la demostrada por el grupo de pacientes con lesiones benignas. La descripción en el análisis mamográfico de la densidad de las masas no calcificadas no grasas es una tarea difícil, por lo que por sí sola su aplicabilidad es menor de lo que se habría planteado en otros estudios.

REFERENCIAS BIBLIOGRÁFICAS

Aguilar V, Bauad S, Maranhao N, editores. Mama diagnóstico por imagen. Volumen 1. Edición 2010. Rio de Janeiro: AMOLCA, 2010.

- Stavros Thomas A. Ecografía de mama. Primera edición. Colorado. MARBAN, 2006.
- Carl JD, Edward AS, Ellen BM, Elizabeth AM. BI-RADS Sistema de informes y registro de datos de estudios por imágenes de la mama. Quinta edición. Buenos Aires. Journal, 2016.
- Aibar L, Santalla A, López M.S, González I, Calderón M.A, Gallo J.L. Clasificación radiológica y manejo de las lesiones mamarias. Elsevier. 2011; 38(4): 1-9. Disponible en: file:///C:/Users/ecografia.hee/Downloads/S0210573X10001231_S300_es.pdf
- Molina JL. Avances en las técnicas de imagen para el diagnóstico de la mama. Edición 2011. Málaga: Fesitess Andalucía, Octubre 2011. Disponible en: <http://www.fatedocencia.info/1002/1002.pdf>
- Chevalier del Rio M. Nuevas tecnologías en mamografía y su impacto en los valores de dosis. Elsevier. 2013; 55(S2):1-10. Disponible en: file:///C:/Users/ecografia.hee/Downloads/S0033833813002105_S300_es.pdf
- Organización Panamericana de la Salud. Garantía de calidad de los servicios de mamografía: normas básicas para América latina y el Caribe. Washington, DC: OPS, 2016. Disponible en: http://www.paho.org/hq/index.php?option=com_content&view=article&id=12681%3Amanual-amografia&catid=1872%3Acancer&Itemid=40602&lang=es
- Peris BS, Peris PM, Flores FM, Morales PA, Palao EJ, Hernan Idorena MG. Patología benigna de mama, ¿en segundo plano? SERAM. 2014; 1-27. Disponible en: <http://dx.doi.org/10.1594/seram2014/S-0534>
- Constance D.L, Carolyn M.R, Peter R.E, Emily W, Diana S. M, Stephen H.T. Lesion and Patient Characteristics Associated with Malignancy After a Probably Benign Finding on Community Practice Mammography. AJR. 2007. (190): 1-5. Disponible en: <http://www.ajronline.org/doi/pdf/10.2214/AJR.07.2153>
- Ryan W.W, Gale S.S, Lonie R.S, Kazuhiko S, Yunzhi L, Elizabeth S.B. The Mammographic Density of a Mass Is a Significant Predictor of Breast Cancer. RSNA. 2011; Volume 258: 1-9. Disponible en: <https://doi.org/10.1148/radiol.10100328>
- Gómez PJ, Pérez DC, Rodríguez ML, Guerra GF, Fernández J, Ybañez F. Intervencionismo de mama guiado con ecografía. SERAM. 2012. S-0619 1-20. Disponible en: [http:///C:/Users/ecografia.hee/Downloads/SERAM2012_S-0619%20\(1\).pdf](http:///C:/Users/ecografia.hee/Downloads/SERAM2012_S-0619%20(1).pdf)
- Rafael DR, Reis RP, Diogo PB, Aquino T, Aires SGo. Passo-a-passo da corebiópsia de mama guiada por ultrasonografía: revisão e técnica. RadiolBras. 2013; 46(4): 1-8. Disponible en: http://www.scielo.br/pdf/rb/v46n4/pt_0100-3984-rb-46-04-234.pdf
- Vega Bolívar A. Intervencionismo diagnóstico en patología de mama. Elsevier. 2011; 53(6): 1-13. Disponible en: http:///C:/Users/ecografia.hee/Downloads/S0033833811002207_S300_es.pdf
- Cárdenas SJ, Bargalló RE, Erazo VA, Maafs ME, Poitevin CA, Consenso Mexicano sobre diagnóstico y tratamiento del cáncer mamario. Volumen 1. Quinta revisión. México. Colima 2013. Disponible en: http://www.consensocancermamario.com/documentos/FOLLETO_CONSENSO_DE_CANCER_DE_MAMA_5aRev2013.PDF
- Instituto Nacional de Estadísticas y Censos. Ecuador: INEC; 2015. Disponible en: <http://www.ecuadorencifras.gob.ec>
- Ministerio de salud Pública. Ecuador: MSP. Disponible en: <http://www.salud.gob.ec/el-ministerio-de-salud-comprometido-en-la-lucha-contra-el-cancer-de-mama/>
- The Radiological Society of North America (RSNA). Statement on Screening for Breast Cancer. Updated 2016. Disponible en: https://www.rsna.org/uploadedFiles/RSNA/Content/Role_based_pages/Media/R_SNA-Mammography-Screening-Statement.pdf

- Bonilla O.A. Efectividad de la mamografía como prueba de tamizaje para reducir la mortalidad por cáncer de mama. EMC. 2014; (20): 1-20. Disponible en: <http://C:/Users/ecografia.hee/Downloads/mamografa.pdf>
- Harvey J, March DE. Breast Anatomy and Physiology: Recognizing Normal Changes. Making the Diagnosis: A Practical Guide to Breast Imaging Book: Elsevier Health Sciences; 2012. p. 127-51. Disponible en: <http://www.clinicalkey.es/#!/content/book/3-s2.0-B978145572284600005X>
- De Lima SM, da Silva-Filho AG, Dos Santos WP. Detection and classification of masses in mammographic images in a multi-kernel approach. Computer methods and programs in biomedicine. 2016; 134:11-29. Disponible en: <https://www.ncbi.nlm.nih.gov/pubmed/27480729>
- Berment H, Becette V, Mohallem M, Ferreira F, and Cherel P. Masses in mammography: what are the underlying anatomopathological lesions? Diagnostic and interventional imaging. 2014; 95(2):124-33. Disponible en: <https://www.ncbi.nlm.nih.gov/pubmed/24456895>.
- Jackson VP, Dines KA, Bassett LW, Gold RH, Reynolds HE. Diagnostic importance of the radiographic density of noncalcified breast masses: analysis of 91 lesions. AJR American journal of roentgenology. 1991; 157(1):25-8. Disponible en: <https://www.ncbi.nlm.nih.gov/pubmed/1646563>
- Liu WH, Tang GJ, Jiang J. Mammography and breast localization for the interventionist. Techniques in vascular and interventional radiology. 2014; 17(1):10-5. Disponible en: [http://www.techvir.com/article/S1089-2516\(13\)00089-9/abstract](http://www.techvir.com/article/S1089-2516(13)00089-9/abstract)
- Woods RW, Oliphant L, Shinki K, Page D, Shavlik J, Burnside E. Validation of results from knowledge discovery: mass density as a predictor of breast cancer. Journal of digital imaging. 2010; 23(5):554-61. Disponible en: <https://www.ncbi.nlm.nih.gov/pmc/articles/PMC2950275/>
- Chang CY, Kuo SJ, Wu HK, Huang YL, Chen DR. Stellate masses and histologic grades in breast cancer. Ultrasound in medicine & biology. 2014; 40(5):904-16. Disponible en: <https://www.ncbi.nlm.nih.gov/pubmed/24462153>
- Abdolell M, Tsuruda KM, Lightfoot CB, Payne JI, Caines JS, Iles SE. Utility of relative and absolute measures of mammographic density vs clinical risk factors in evaluating breast cancer risk at time of screening mammography. The British journal of radiology. 2016; 89(1059):20150522. Disponible en: <https://www.ncbi.nlm.nih.gov/pubmed/26689094>
- Nelson HD, Zakher B, Cantor A, Fu R, Griffin J, O'Meara ES, et al. Risk factors for breast cancer for women aged 40 to 49 years: a systematic review and meta-analysis. Annals of internal medicine. 2012; 156 (9):635-48. Disponible en: <https://www.ncbi.nlm.nih.gov/pubmed/22547473>
- Nelson HD, O'Meara ES, Kerlikowske K, Balch S, Miglioretti D. Factors Associated With Rates of False-Positive and False-Negative Results From Digital Mammography Screening: An Analysis of Registry Data. Annals of internal medicine. 2016;164(4):22 Disponible en: <https://www.ncbi.nlm.nih.gov/pubmed/26756902>
- Horn J, Vatten LJ. Reproductive and hormonal risk factors of breast cancer: a historical perspective. International journal of women's health. 2017; 9:265-72. Disponible en: <https://www.ncbi.nlm.nih.gov/pmc/articles/PMC5414577/>
- Moy L, Heller SL, Bailey L, D'Orsi C, DiFlorio RM, Green ED, et al. CR Appropriateness Criteria(R) Palpable Breast Masses. Journal of the American College of Radiology: JACR. 2017; 14(5s):S203-s24. Disponible en: [http://www.jacr.org/article/S1546-1440\(13\)00387-6/abstract](http://www.jacr.org/article/S1546-1440(13)00387-6/abstract)